



P. FAJADET – J . GIRON

F, 67 ans

Cl: Erythème noueux

toux, fièvre, asthénie

arthralgies

retour des USA

Bio: Sd Inflammatoire, bilan foie + rein : RAS

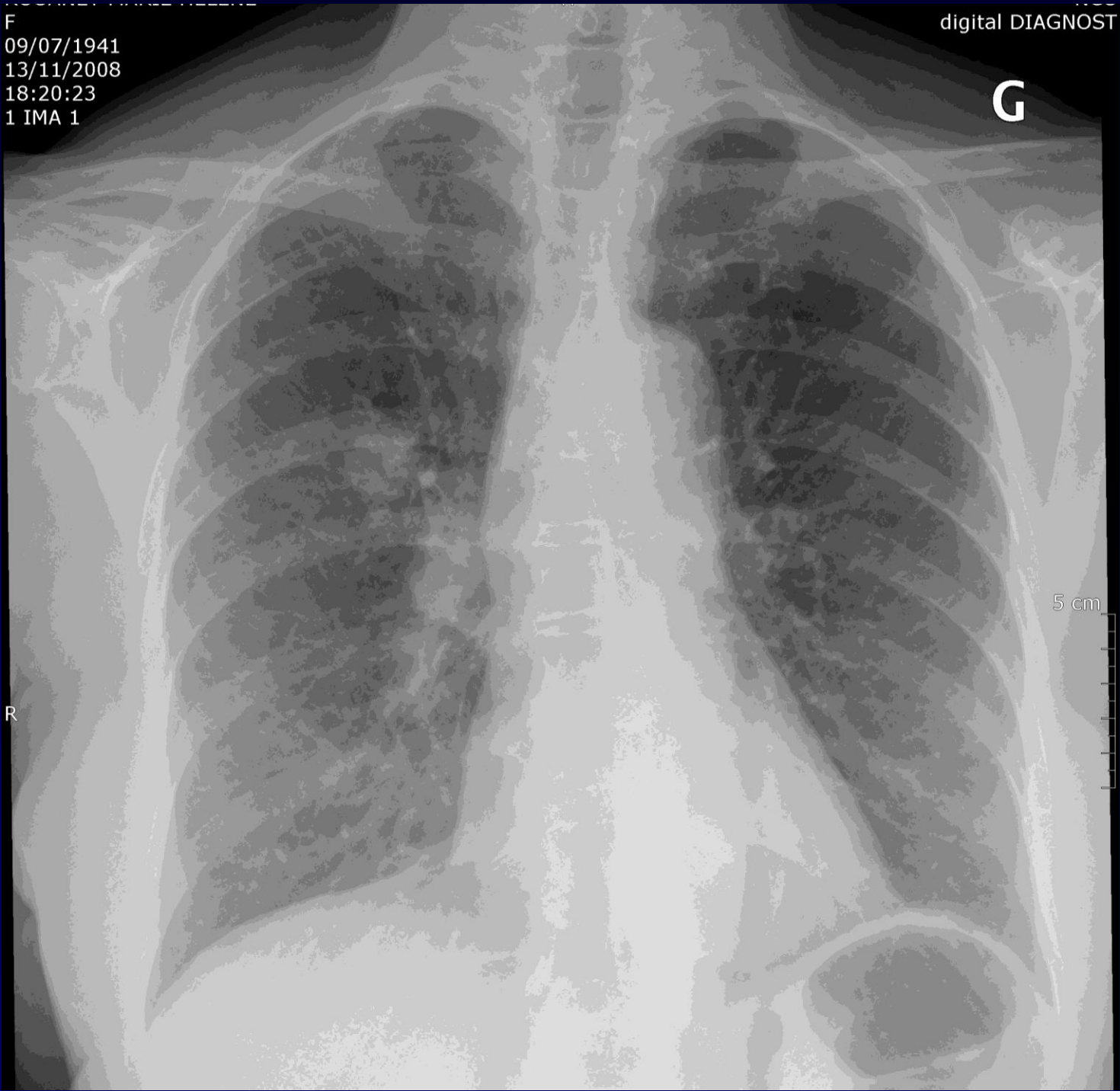
hypoxie – hypocapnie modérée



F
09/07/1941
13/11/2008
18:20:23
1 IMA 1

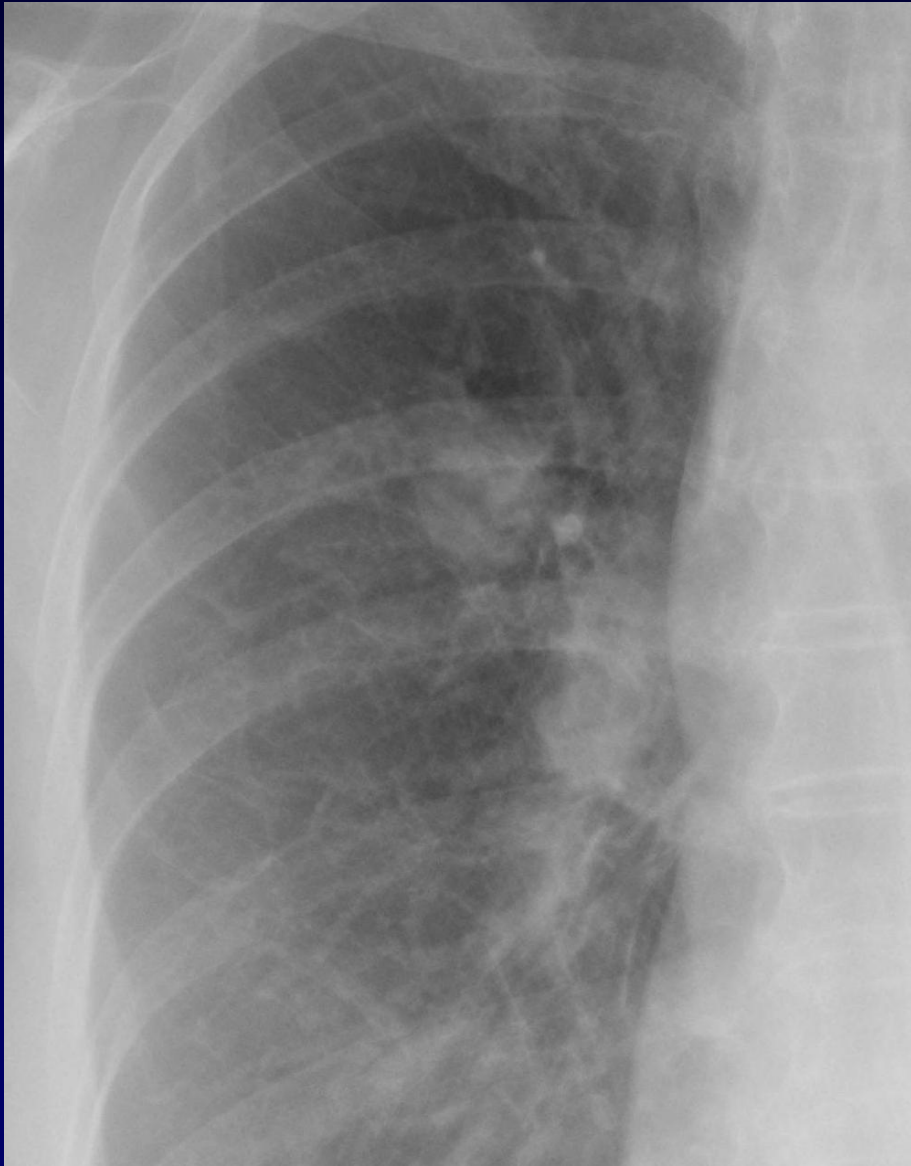
digital DIAGNOST

G

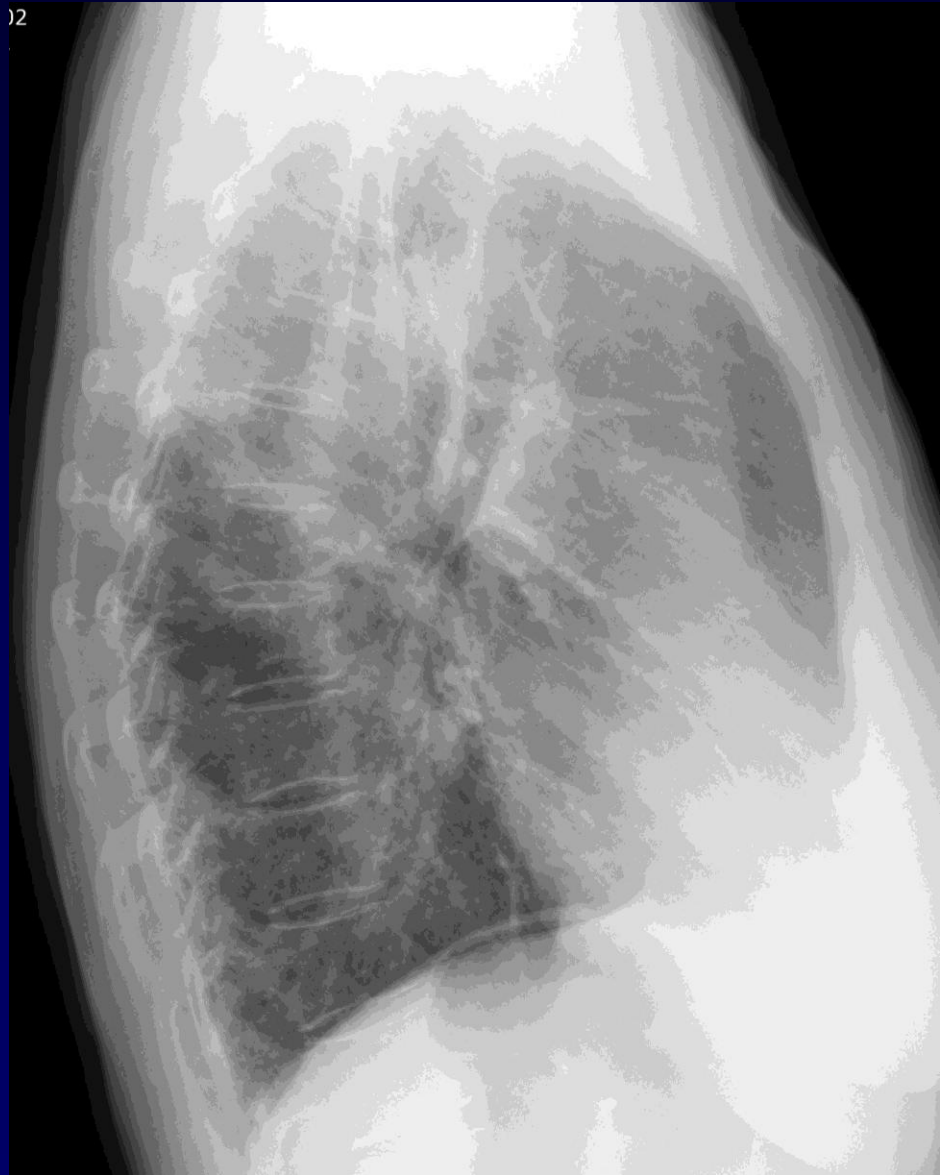

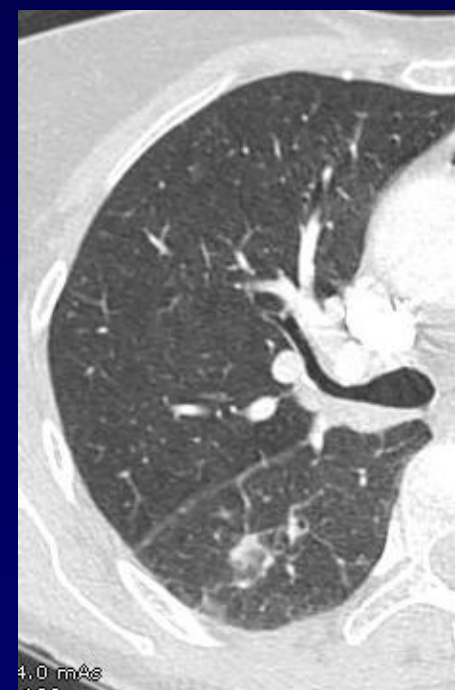
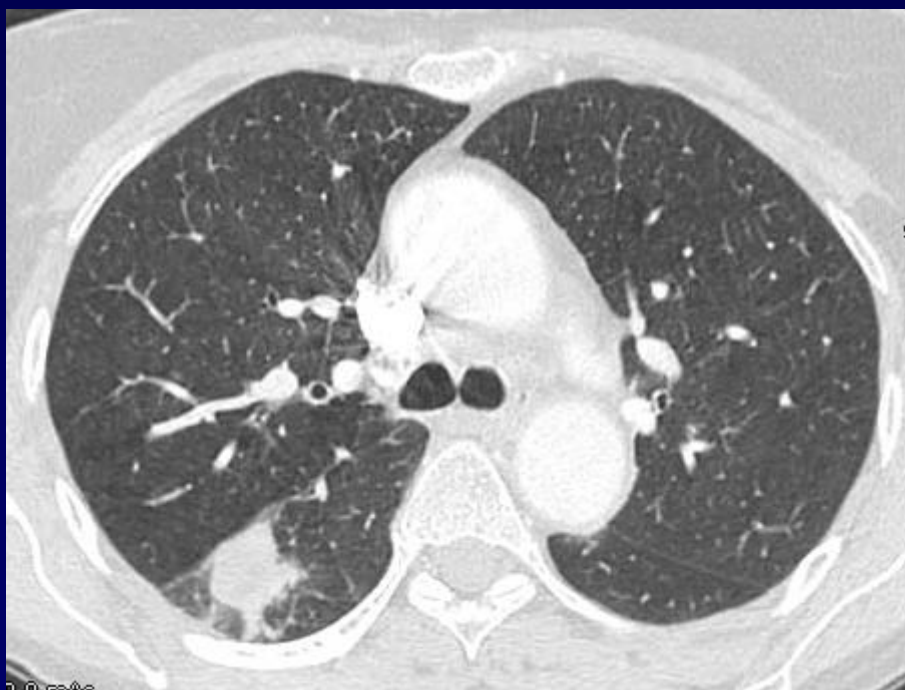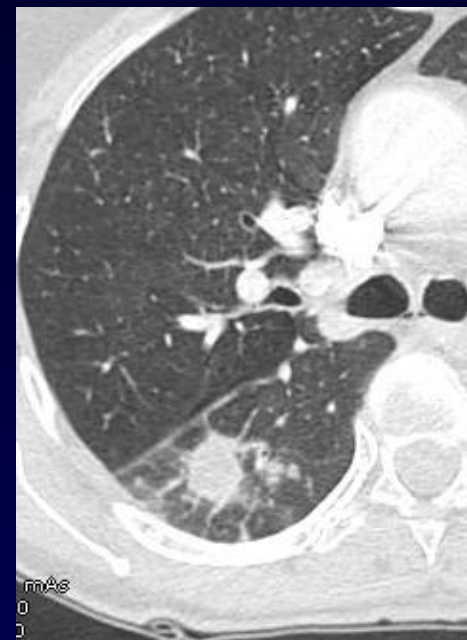
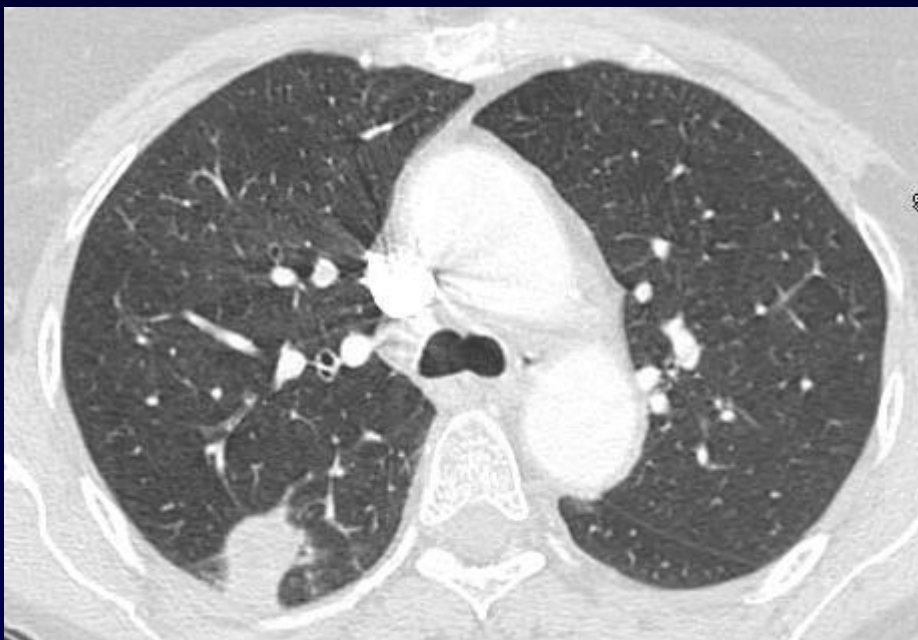5 cm

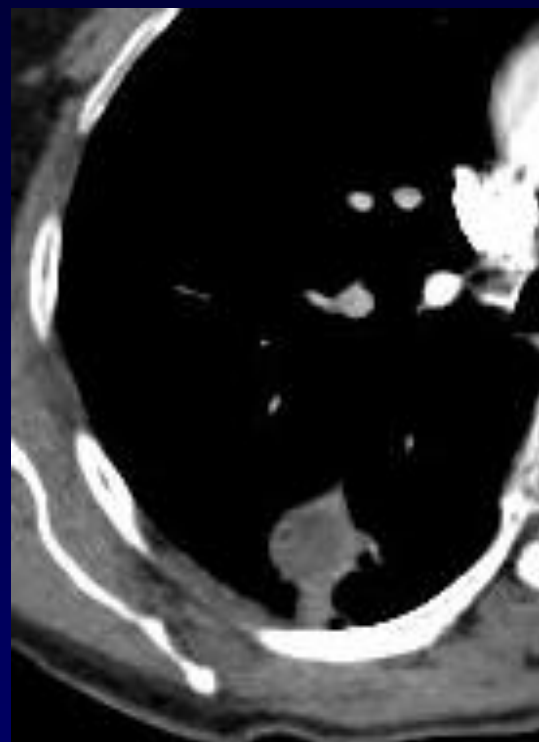
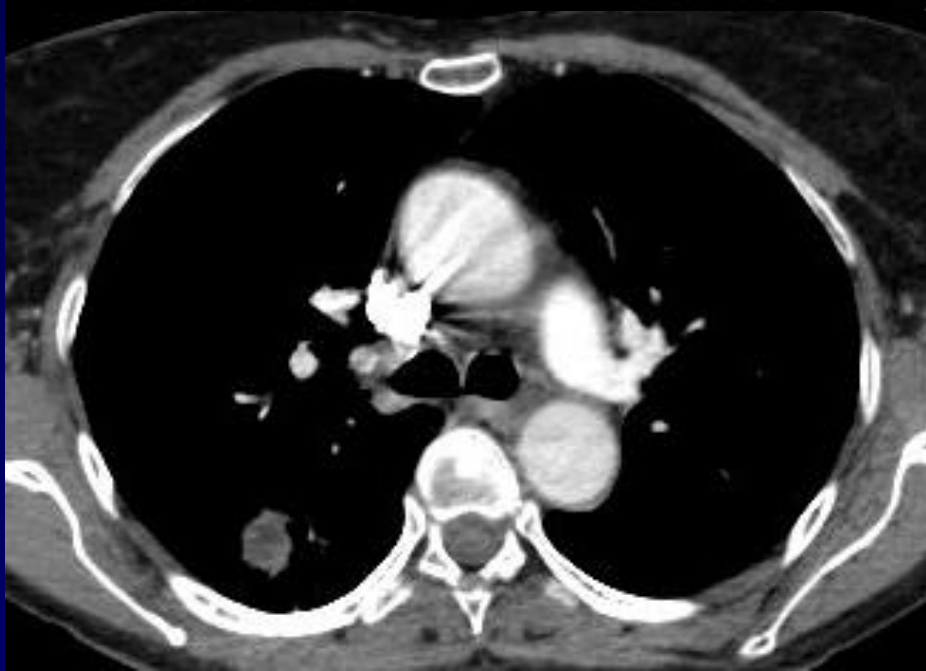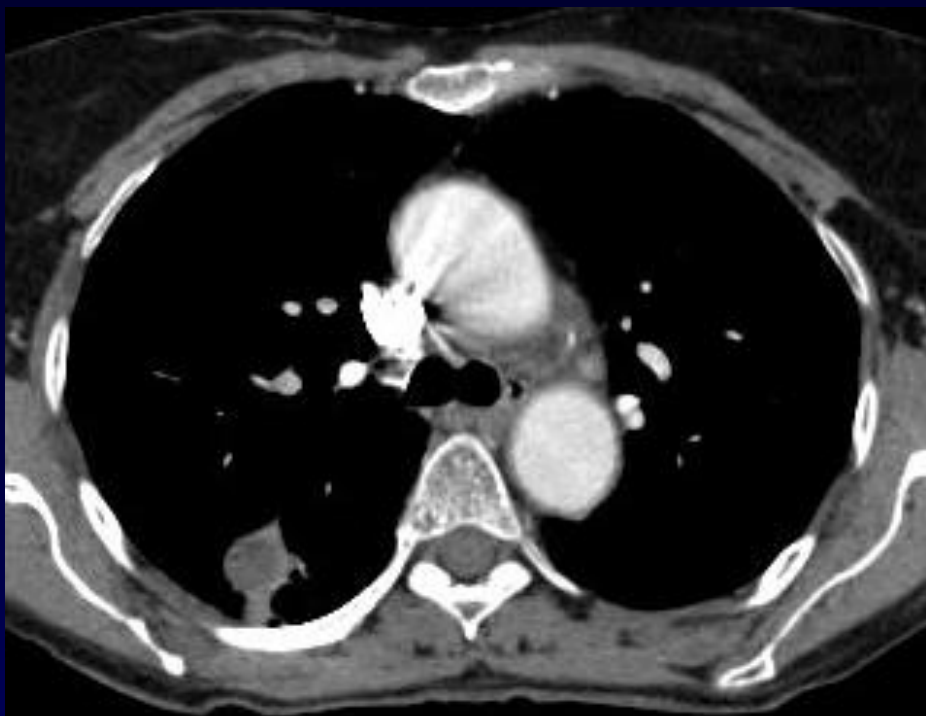R



12

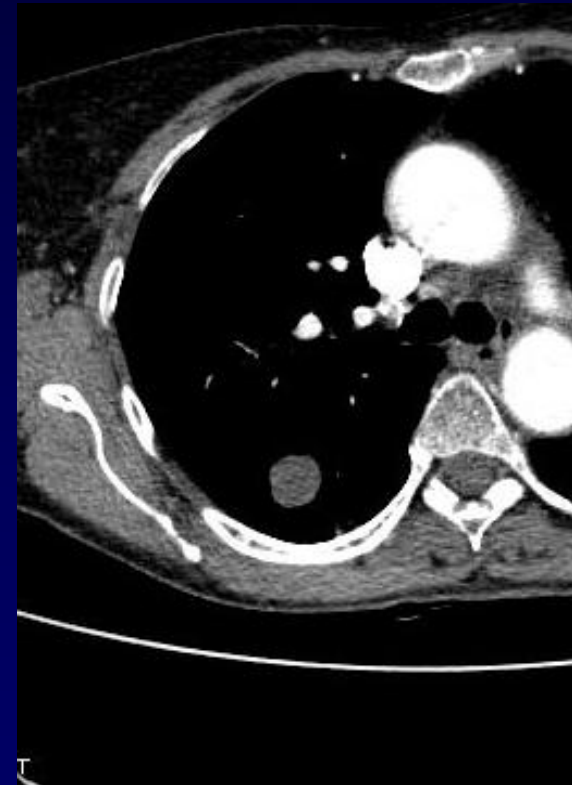
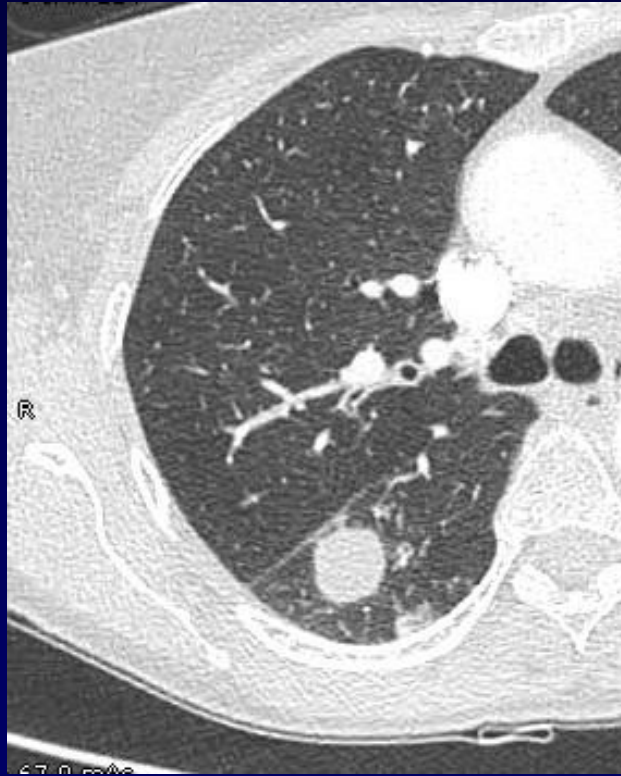
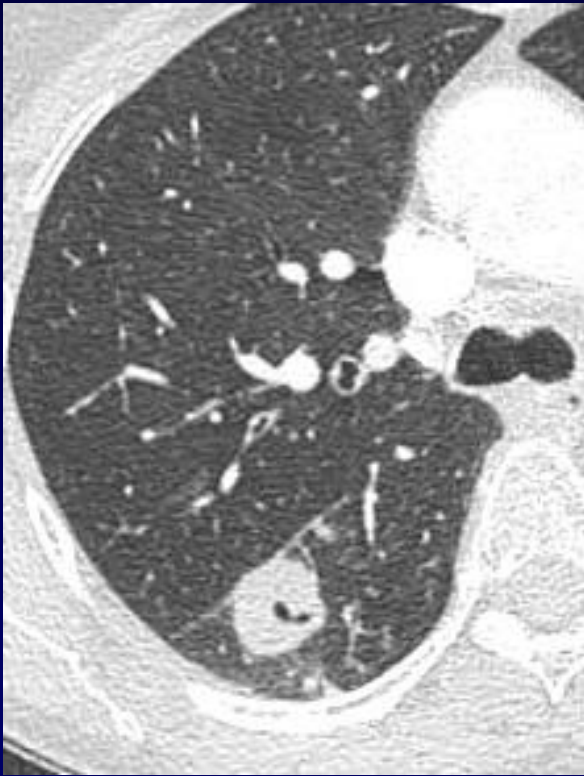


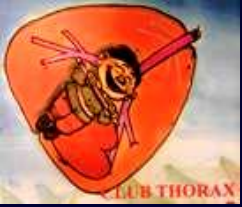


Contrôle après Amoxicilline- Zeclar





IDR négative

Bilan immunologique normal (ACAN – ANCA)

VIH –

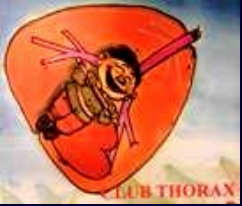Endoscopie – Biopsies – Lavage (BK- Néo) = RAS

PET Scan: foyer isolé moyennement hypermétabolique

Résection chirurgicale



Diagnostic ?



Diagnostic

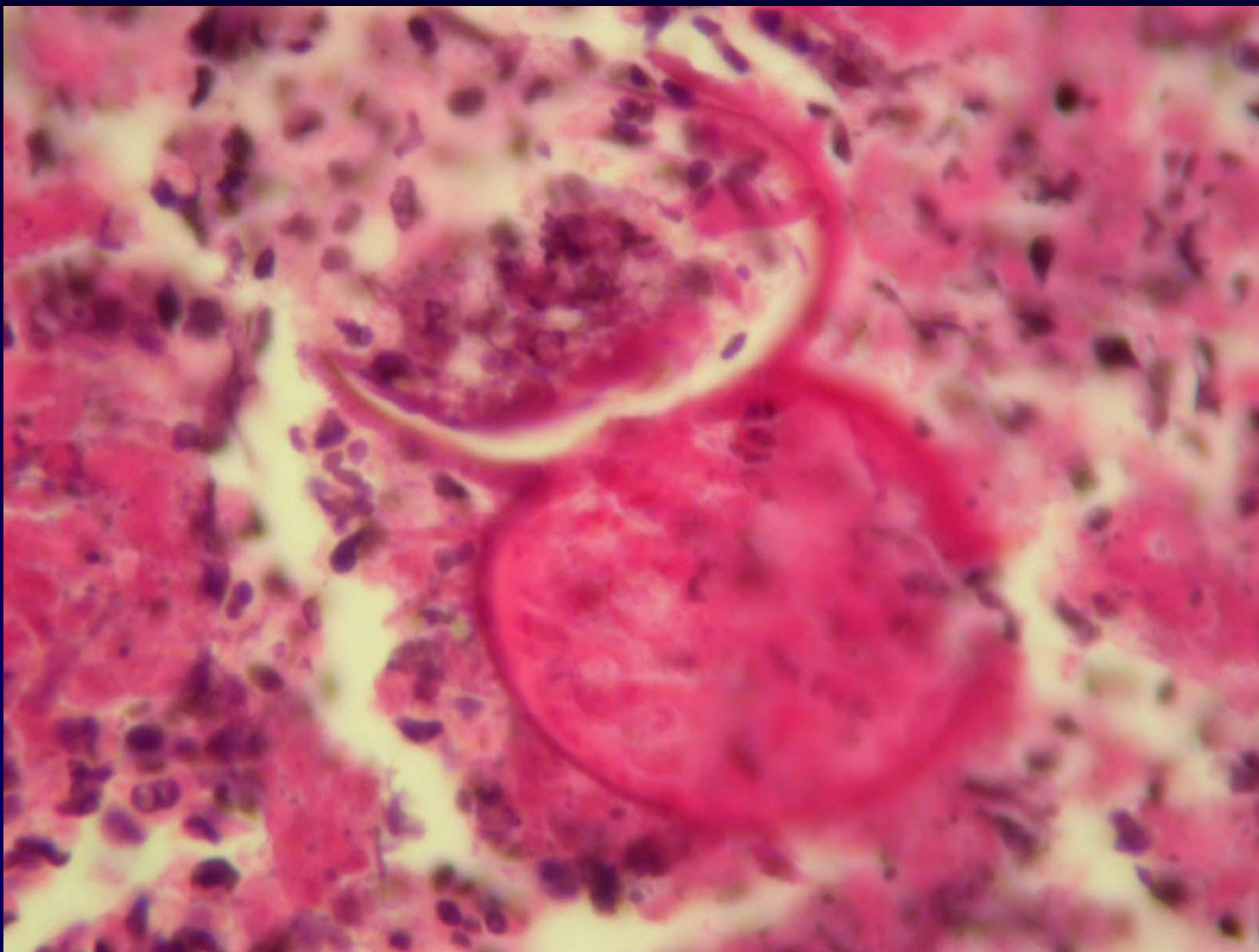
**Granulomatose nécrosante et abcédée faisant
discuter une origine mycotique**

Codage : POUMON INFECTIEUX



Diagnostic

Coccidiomycose





Evolution-Discussion-Point fort

Coccidioides immitis, Déserts du sud ouest des USA
Inhalation poussières chargées d'arthrospores

Asymptomatique ++

Fièvre, toux, altération EG, douleurs

« Fièvre du désert », allergique, avec érythème noueux
chez 25 % des « femmes blanches »

Condensations, Ep Pleural, ADP

Nodules uniques ou multiples, cavités

Traitement: Triflucan

Journal of Thoracic Imaging, Sept. 1992